1. Fakten

Definition:

Von einem Umknicktrauma spricht man, wenn eine forcierte, über das physiologische Bewegungsausmaß hinausgehende Supination/Pronation, Adduktion/Abduktion und/oder Innenrotation/Außenrotation des Fußes gegen den Unterschenkel.

Einteilung:

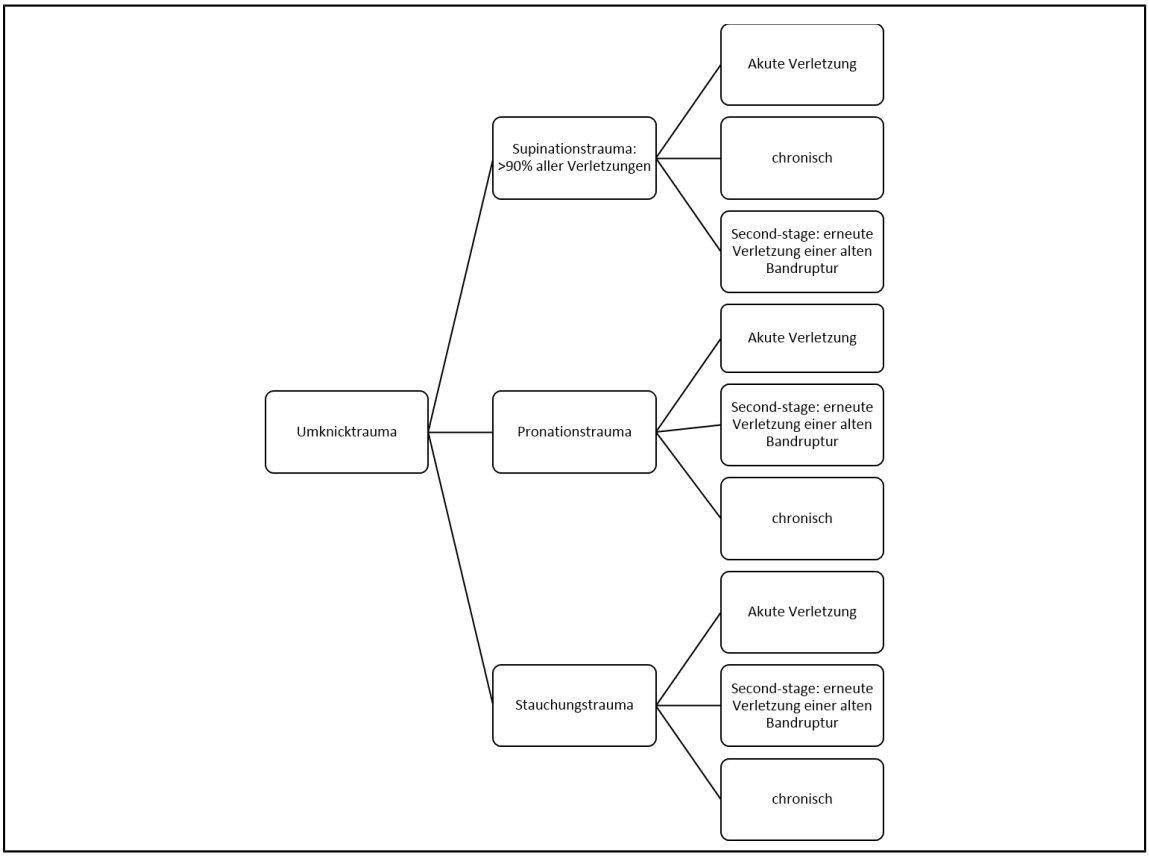

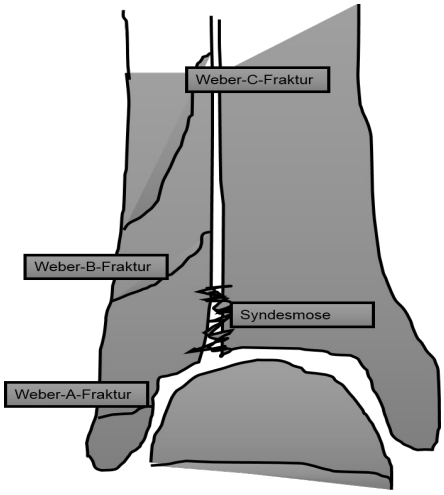

Klassifikation der Sprunggelenksfrakturen (nur 2,4% aller Umknickverletzungen) nach Weber (gilt nur für Frakturen des Malleolus lateralis)

A: distal der Syndesmose (knöcherner Ausriß des Lig. talofibulare ant.)

B: in Höhe der Syndesmose

C: proximal der Syndesmose (einschließlich Maiseneuve Frakturen)

Ersteller: Dr. T. Chaudhary, Dr. U. Grebenstein

© Universitätsklinikum Jena – Zentrale Notfallaufnahme

2. Symptome

- Schwellung
- Schmerzen
- Auftreten schmerzhaft und eingeschränkt oder nicht mehr möglich
- Instabilitätsgefühl im Sprunggelenk

3. Diagnostik:

Anamnese:

- Verletzungsmechanismus
- Schmerz
- Funktionseinschränkung/Bewegungseinschränkung
- Relevante Vorerkrankungen oder Verletzungen
- Berufliche, sportliche Exposition der unteren Gliedmaßen
- Tetanusschutz bei offenen Wunden

Klinische Untersuchung:

Inspektion:

- Weichteilschaden, Konturen, Luxation
- Schwellung CAVE Kompartment
- Hämatom, Lokalisation des Hämatoms

Palpation:

- Druckschmerz Fibulaköpfchen
- Druckschmerz über distaler Fibula 6 cm dorsal
- Druckschmerz über distaler Tibia 6 cm dorsal
- Druckschmerz Malleolus medialis und lateralis
- Druckschmerz Os naviculare
- Druckschmerz Basis Metatarsale V

Funktionstests:

- Periphere Durchblutung, Motorik und Sensibilität testen
- Talusvorschub
- Bewegungsausmaße, Instabilität?
- Belastung möglich 4 Schritte direkt nach dem Trauma möglich und zum Untersuchungszeitpunkt
- angrenzende Gelenke mituntersuchen

© Universitätsklinikum Jena – Zentrale Notfallaufnahme

Bildgebung:

Folgendes Vorgehen zur Entscheidung über eine notwendige bildgebende Diagnostik wird von den Ottawa Ankle Rules empfohlen:

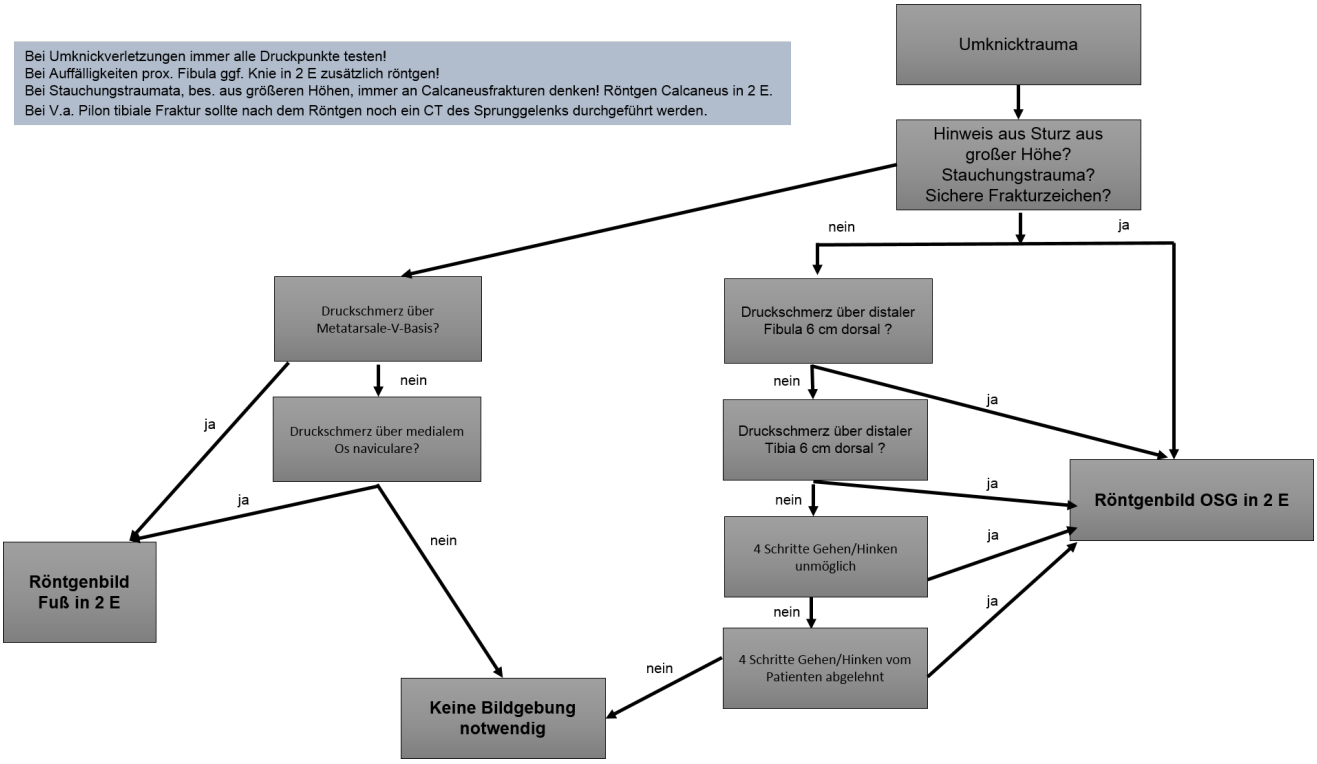

→Bei V.a. Achillessehenverletzung: Thompson Test und Sonographie

4. <u>Behandlung:</u>

Distorsion ohne Fraktur

- Ausführliche Aufklärung über Symptome eines Kompartment-Syndroms und die Dauer der Beschwerden (mind. 2 Wochen werden diese anhalten)
- Hochlagerung und Kühlung (Kühlung bereits in der ZNA beginnen und intermittierend fortsetzen)[1]
- NSAR ausreichend rezeptieren
- Möglichst den Patienten zur schmerzadaptieren Vollbelastung anhalten[1]
- bei starken Beschwerden und Unfähigkeit zur Belastung keine Ruhigstellung!!! [1]
  aber Vollentlastung an Gehstützen unter Thromboseprophylaxe erwägen, dann WV in 4 Tagen beim Hausarzt oder in der unfallchirurgischen Ambulanz zur Verlaufskontrolle und ggf. Durchführung von Funktionsaufnahmen.
- Klinischer Verdacht auf Außenbandläsion und starken Beschwerden: Anpassung einer Aircast-Schiene für 4 Wochen

Ersteller: Dr. T. Chaudhary, Dr. U. Grebenstein

© Universitätsklinikum Jena – Zentrale Notfallaufnahme

Klinische Fehlstellung, offene Frakturen und/oder Luxationen

Notfall!!!

sofortiges Reponieren durch axialen Zug am Fersenbein und Ruhigstellung in einer Unterschenkelschiene vor Röntgen in Analgosedierung!

Bei klinischem Verdacht auf eine Unterschenkelfraktur -→ Anlage Oberschenkelschiene

Dienstarzt Unfallchirurgie informieren

Frakturen:

*Prinzipiell **konservativ:***

- nicht dislozierte Weber A Fraktur
- nicht dislozierte Malleolus medialis Frakturen
- Typ A + Malleolus medialis Frakturen
- nicht dislozierte Weber B, bei stabiler Syndesmose und nicht dislozierte i Malleolus medialis Frakturen bei
    - erhebliche Durchblutungsstörung
    - erhöhter Infektionsgefahr
    - Ulcera cruris, Vorfußinfektion
    - Sehr hohem OP Risiko
    - Ausgeprägte Immobilität

*Prinzipiell **operativ:***

- offene Frakturen
- Gefäß- und/oder Nervenbeteiligung
- instabile nicht retinierbare Frakturen
- erheblich geschlossener Weichteilschaden
- dislozierte Frakturen
- Maisonneuve-Frakturen, alle Weber-C-Frakturen
- Viele MT V Basis Frakturen
- isolierte Syndesmosenrupturen (radiologisch Malleoleninsuffizienz)

© Universitätsklinikum Jena – Zentrale Notfallaufnahme

5. Procedere:

Alle Frakturen benötigen eine Form der Ruhigstellung

Jede Ruhigstellung des Sprunggelenks benötigt eine Thromboseprophylaxe.

Bei Unsicherheiten bezüglich einer Gipsversorgung ggf. Rücksprache DA UCH oder Pfleger Peter/Marco.

Weber-A-Frakturen: Ankle-Splint/Aircast-Schiene

Metatarsale V Frakturen, wenn konservativ: Geisha-Stiefel

Frakturen Metatarsale II-IV: Geisha-Schuh und schmerzadaptierte Vollbelastung, keine Thromboseprophylaxe.

6. Literatur

- [1] EMRAP: Episode: Sprained ankles and evidence based medicine, 2010
- Leitlinie Supinationstrauma 2009
- Bachmann 2003: Accuracy of Ottawa Ankle Rules to Exclude Fractures of the Ankle and Mid-foot: Systematic review

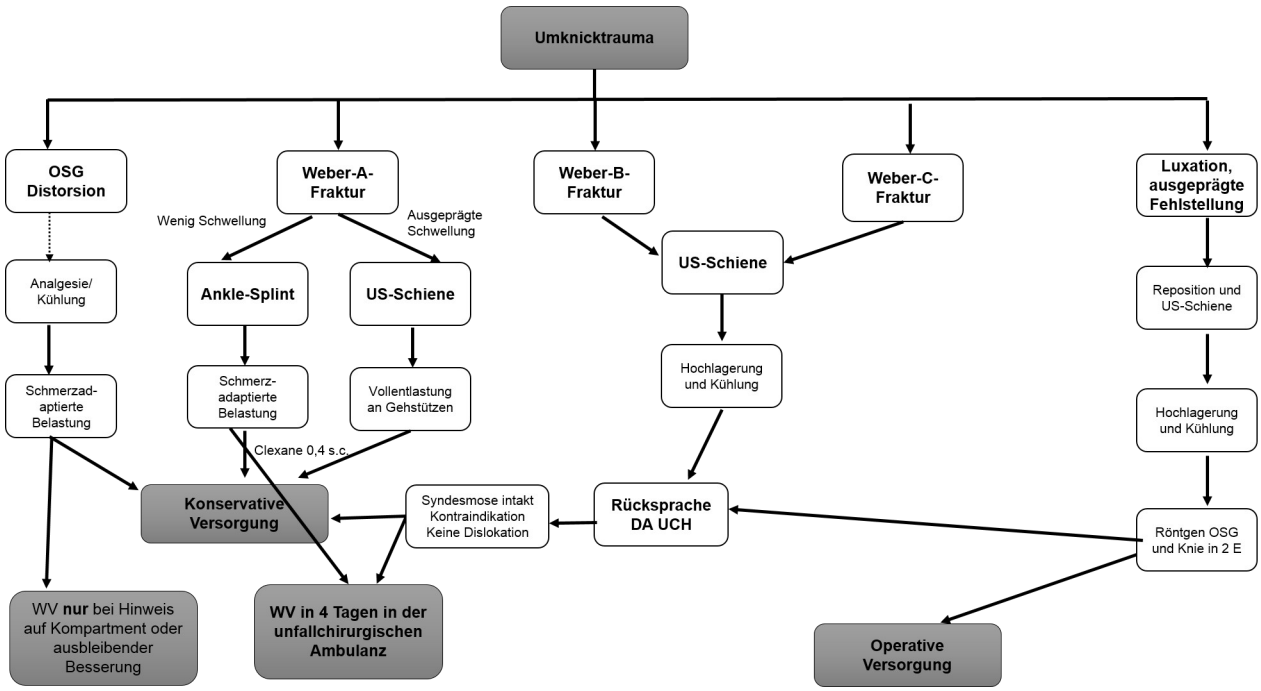

Ersteller: Dr. T. Chaudhary, Dr. U. Grebenstein

© Universitätsklinikum Jena – Zentrale Notfallaufnahme